

# Revista Agrária Acadêmica

*Agrarian Academic Journal*

Volume 2 – Número 3 – Mai/Jun (2019)

doi: 10.32406/v2n32019/202-206/agrariacad

**Diagnóstico e tratamento de serpentes *Pantherophis guttata* (corn snake) infestadas com *Ophionyssus natricis*: relato de caso.** Diagnosis and treatment of *Pantherophis guttata* (corn snake) snakes infested with *Ophionyssus natricis*

Josielle de Almeida Pereira<sup>1</sup>, Leandro de Araújo Barreto<sup>2</sup>, Catherine Antunes Brasil Vianna<sup>3</sup>, Marcelo de Oliveira Henriques<sup>4</sup>, Lilian Cristina de Sousa Oliveira Batista Cirne<sup>5\*</sup>

<sup>1</sup>- Discente da Faculdade de Medicina Veterinária de Valença, Centro de Ensino Superior de Valença (CESVA/FAA), Valença, Rio de Janeiro, Brasil. E-mail: [josiellepereira686427@gmail.com](mailto:josiellepereira686427@gmail.com)

<sup>2</sup>- Discente da Faculdade de Medicina Veterinária de Valença, CESVA/FAA, Valença, Rio de Janeiro, Brasil. E-mail: [leandrodearaujobarreto@gmail.com](mailto:leandrodearaujobarreto@gmail.com)

<sup>3</sup>- Médica veterinária – Exército Brasileiro, Rio de Janeiro, Brasil. E-mail: [catherinebrasilmv@yahoo.com.br](mailto:catherinebrasilmv@yahoo.com.br)

<sup>4</sup>- Médico veterinário – Exército Brasileiro, Rio de Janeiro, Brasil. E-mail: [moh2k2@gmail.com](mailto:moh2k2@gmail.com)

<sup>5\*</sup>- Docente da Faculdade de Medicina Veterinária de Valença, CESVA/FAA, Valença, Rio de Janeiro, Brasil. E-mail: [lilian.batista@faa.edu.br](mailto:lilian.batista@faa.edu.br). Autor para correspondência

## Resumo

*Ophionyssus natricis* é um ectoparasita pequeno e hematófago, causador de prejuízos em serpentários de diferentes países. O diagnóstico é realizado a partir dos sinais clínicos e observação do ácaro. O objetivo deste trabalho é relatar o diagnóstico e tratamento de duas serpentes *Pantherophis guttata* infestadas com *O. natricis*. Amostras foram coletadas e avaliadas em microscópio estereoscópico e óptico. O tratamento foi realizado utilizando-se um fármaco a base de fipronil. É de suma importância o conhecimento sobre parasitas que infestam serpentes, bem como a identificação correta dos mesmos para que seja possível a realização de manejo adequado dos serpentários e tratamento dos animais acometidos, a fim de se evitar sua proliferação.

**Palavras-chave:** controle parasitário, ectoparasita, fármaco.

## Abstract

*Ophionyssus natricis* is a small ectoparasite and hematophagus, causing damage in snakes of different countries. The diagnosis is made from the clinical signs and observation of the mite. The objective of this work is to report the diagnosis and treatment of two *Pantherophis guttata* infested with *O. natricis* snakes. Samples were collected and evaluated under a stereoscopic and optical microscope. The treatment was performed using a fipronil-based drug. Knowledge about parasites infesting snakes is very important, as well as the correct identification of them so that it is possible to carry out proper management of snakes and treatment of affected animals, in order to avoid their proliferation.

**Keywords:** parasitic controle, ectoparasite, drug.

## Introdução

*Ophionyssus natricis* um ectoparasita pequeno e hematófago, causador de prejuízos em serpentários de diferentes países. São os mais comumente encontrados entre as escamas desses animais e podem causar desde debilidade e anemia até a morte do animal. É vetor da bactéria *Aeromonas hydrophila*, causadora de pneumonia e septicemia hemorrágica, rapidamente mortal aos ofídios (CUBA et al., 2014).

São bastante ativos, penetram sob as escamas, nos orifícios cefálicos e ao redor do globo ocular. É o ácaro mais difundido em répteis de cativeiro, particularmente em serpente (MORAZA et al., 2009). São capazes de se espalhar rapidamente de um único animal parasitado para outros no mesmo recinto ou nas proximidades, podendo de forma oportunista parasitar outros hospedeiros incluindo seres humanos.

*Pantherophis guttata* (“corn snake”), conhecida como cobra do milho, é comumente criada em cativeiro. Nessa espécie, os ácaros *O. natricis* causam lesões brancacentas na pele, principalmente na região da cabeça (ARAÚJO et al., 1999) e provocam edema e eritema que podem se apresentar de forma única ou múltipla, mais notavelmente nas regiões ocular e periocular, causando grande irritação no hospedeiro. Além disso, as infestações por esses ácaros podem estar associadas com inflamação na fosseta loreal (DENARDO; WOZNIAK, 1997).

O diagnóstico de infestação é feito a partir dos sinais clínicos e observação a olho nu podendo se utilizar do auxílio de uma lupa. Os ácaros são de cor vermelho escura ao preto e medem de 0,6-1,3mm de comprimento (TAYLOR et al., 2014). O diagnóstico definitivo é feito por identificação microscópica.

Poucos trabalhos relatam o tratamento de serpentes acometidas por esses parasitas, já que não ficam apenas no hospedeiro, mas também no ambiente como em frestas e cantos de parede dificultando sua total eliminação (PAIVA, 2015).

Nesse contexto, o objetivo deste trabalho é relatar o diagnóstico e tratamento da infestação por *O. natricis* em duas serpentes *P. guttata*.

## Relato de caso

Dois serpentes *P. guttata* pertencentes ao Instituto de Biologia do Exército, do Rio de Janeiro, vinham apresentando prostração. As mesmas eram mantidas em terrários separados, numa mesma sala.

Durante exame clínico pode-se observar pequenas estruturas entre as escamas das serpentes, que se movimentavam ativamente. Amostras foram coletadas para avaliação no Laboratório de Parasitologia e Doenças Parasitárias do Centro de Ensino Superior de Valença.

Durante avaliação das amostras, realizada em microscópio estereoscópico e óptico, pode-se visualizar ácaros adultos, apresentando dois escudos dorsais e dois ventrais, sendo o genito-ventral afilado posteriormente, poucas cerdas no idiossoma, palpos e quelíceras bem desenvolvidos; características morfológicas compatíveis com *O. natricis*.

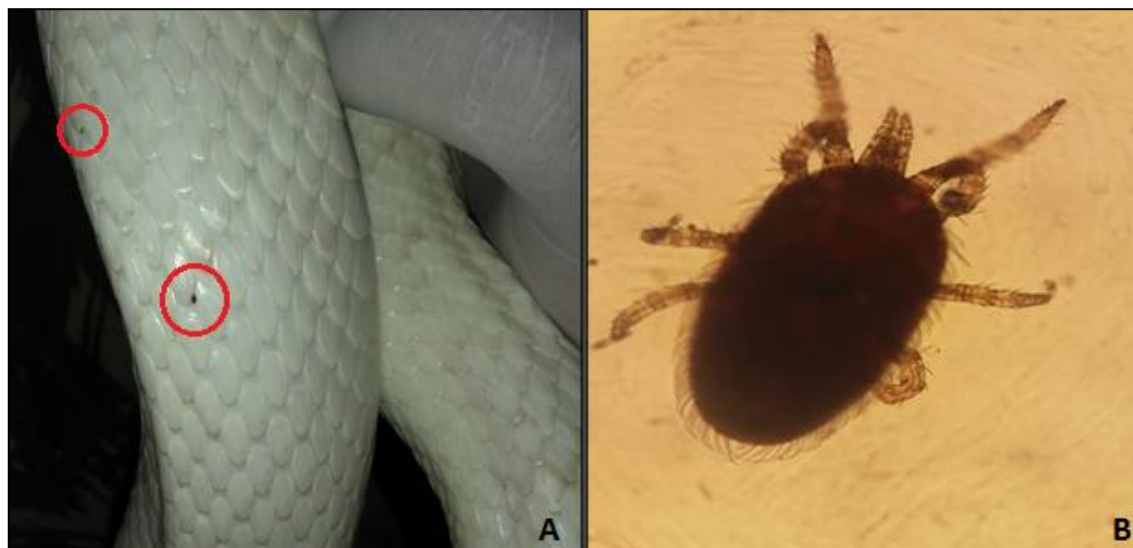


Figura 1. *Ophionyssus natricis* entre as escamas da serpente (A); ácaro observado em microscopia óptica - aumento de 40x (B) (Fonte: arquivo pessoal)

Dado o diagnóstico, foi realizado o tratamento com fipronil (Frontline spray®) na dose de 7,5mg/kg (equivalente a 3mL/kg de acordo com o fabricante). O fármaco foi aplicado sobre luvas de procedimento que em seguida foram passadas sobre as serpentes. Estas permaneceram em seus respectivos terráneos, em mesma sala, porém individualizadas. Ambas serpentes receberam o equivalente a 3,5mL do fármaco, cada. No dia seguinte ao tratamento os animais já não apresentavam parasitas.

## Discussão

Mercado et al. (2005) sugerem o uso de triclorfon 0,2% ou fipronil 3mg/kg. De acordo com esses autores, os animais devem ser expostos ao medicamento durante 1 ou 2 minutos e logo depois lavados com água morna para eliminar o excesso. No presente estudo optou-se por utilizar o fipronil na dose mínima recomendada para filhotes de cães e gatos, 7,5mg/kg, e não foi realizada a lavagem com água pois o fármaco foi aplicado primeiramente em luvas para evitar que um excesso de produto ficasse sobre o animal. De acordo com Lefebvre (2014) a dose utilizada no presente estudo é considerada segura, uma vez que répteis não tem glândulas sebáceas e dessa forma não sofrem acúmulo do fármaco.

Taylor et al. (2014) indicam o tratamento com acaricida aplicado moderadamente sobre a pele por meio de um tecido pulverizado com preparação indicada para pulgas de pequenos animais, a base de piretróides, ou ivermectina injetável na dose de 200 µg/kg. No entanto, Lefebvre (2014) indica que os piretróides em répteis apresentam uma estreita margem de segurança, com casos de morte causados por deltametrina. Sobre a ivermectina, esse autor menciona a dificuldade de se chegar a dosagem para pequenos pesos e a toxicidade já descrita desse princípio ativo sobre serpentes do gênero *Drymarchon* spp.

Amanatfard et al. (2014) relatam em seu trabalho que serpentes infestadas por *O. natricis* tendem a se tornar agressivas devido ao estresse/prurido provocado pelos ácaros. Esse comportamento não foi verificado nos animais deste estudo, que ao contrário demonstraram apatia.

Embora Mercado et al. (2005) e Schillinger et al. (2013) indiquem a remoção do fármaco com água após aplicação, no presente estudo, essa remoção não foi realizada e os animais não apresentaram

sinais de intoxicação, o que corrobora a afirmação de Lefebvre (2014) sobre a dose de 7,5mg/kg ser considerada segura para esses animais.

A limpeza e desinfecção dos terráneos são de suma importância para a remoção de formas presentes no ambiente, evitando assim a reinfestação, mas deve-se evitar a aplicação de fármacos diretamente nas instalações devido ao efeito residual que pode ser prejudicial ao réptil. Os materiais devem ser retirados e lavados, os materiais resistentes podem ser levados ao forno como uma opção para eliminação de ácaros, pois *O. natricis* morrem em temperaturas de 55°C em apenas 5 segundos. A colocação no freezer, a -20°C ou menos, por pelo menos cinco dias também destrói as formas parasitárias (LEFEBVRE, 2014).

Serpentes recém-adquiridas devem ser submetidas à quarentena, inspecionadas e colocadas em gaiolas devidamente higienizadas.

Os tratadores dos animais relatados neste estudo podem ter sido os carreadores desses ácaros, já que as serpentes ficavam em uma sala isoladas de outros animais. De acordo com Amanatfard et al. (2014) esses ácaros podem ser carreados pelas roupas dos tratadores que estiveram em locais frequentados por outros animais silvestres.

## Conclusão

É de suma importância o conhecimento sobre os parasitas que infestam serpentes, bem como a identificação correta dos mesmos para que seja possível a realização de manejo adequado dos serpentários e tratamento dos animais acometidos.

Pouco se descreve os tratamentos de serpentes acometidas por esses ácaros na literatura. Este é o primeiro relato da utilização do fipronil spray como tratamento de infestação por *O. natricis* no Brasil.

## Referências bibliográficas

- AMANATFARD, E.; YOUSSEFI, M. R.; BARIMANI, A. Human Dermatitis Caused by *Ophionyssus natricis*, a Snake Mite. **Iranian J Parasitol**, v. 9, n.4, p. 594-596, 2014.
- ARAÚJO, T.; MORO, L.; LÚCIA, M.; GOLLOUBEFF, B.; VASCONCELOS, A. C. Ocorrência de alguns endo e ectoparasitos no serpentário da UNIFENAS- Universidade de Alfenas – MG. **Brazilian Journal of Veterinary Research and Animal Science**, v. 36, supl. 1, p. 19-22, 1999.
- CUBAS Z. S.; SILVA, J.C.R.; CATÃO-DIAS, J. L. **Tratado de Animais Selvagens**. 2. Ed. São Paulo: ROCA, 2014. p. 211.
- DENARDO, D.; WOZNIAK, E. J. Understanding the Snake Mite and Current Therapies for its Control. **From the Proceedings of the Fourth Annual Conference of the Association of Reptilian and Amphibian Veterinarians**, p.137-147, 1997.
- FLECHTMANN, C. H. W. **Ácaros de importância médico veterinária**. 3. Ed. São Paulo: NOBEL, 1990, p. 31.
- LEFEBVRE, J. Acarioses des reptiles; un inventaire des moyens de lutte. 2014. Disponível na internet em: [https://www.capa-france.com/documents/acariose\\_des\\_reptiles\\_-\\_un\\_inventaire\\_des\\_moyens\\_de\\_lutte\\_-\\_jeremie\\_lefebvre\\_veterinaire.pdf](https://www.capa-france.com/documents/acariose_des_reptiles_-_un_inventaire_des_moyens_de_lutte_-_jeremie_lefebvre_veterinaire.pdf). Acesso em: 10 de abril de 2018.
- MERCADO, E. G.; VILLANUEVA, L. P. Fipronil 0.25% Spray Used as Mites Ticks Treatment on Reptiles. **Word Small Animal Veterinary**, 2005. Disponível na internet em:

<http://www.vin.com/apputil/content/defaultadv1.aspx?pId=11196&meta=Generic&id=3854376>. Acesso em 19 de setembro de 2018.

MORAZA, M.; IRWIN N.; GODINHO, R.; BAIRD, S.J.E.; DE BELLOCQ, J.G. A new species of *Ophionyssus Mégnin* (Acari: Mesostigmata: Macronyssidae) parasitic on *Lacerta schreiberi* Bedriaga (Reptilia: Lacertidae) from the Iberian Peninsula, and a world key to species. **Zootaxa**, p. 58-68, 2009.

PAIVA, M. I. S. **Manejo de serpentes em cativeiro: análise da infraestrutura, saúde animal e enfermidades virais e parasitárias**. 2015. 95f. Dissertação (Mestrado) Faculdade de Medicina, Universidade Estadual Paulista “Júlio de Mesquita Filho”, Campus de Botucatu, São Paulo, 2015.

SCHILLINGER, L. H.; MOREL, D.; BONWITT, J. H.; MARQUIS, O., CHEYLETUS ERUDITUS (TAURRUST): An effective candidate for the biological control of the Snake Mite (*Ophionyssus Natricis*). **Journal of Zoo and Wildlife Medicine**, v. 44, n. 3, p. 654-659, 2013.

TAYLOR, M. A.; COOP, R. L.; WALL, R. L. **Parasitologia Veterinária**. 3ed. Rio de Janeiro: Guanabara Koogan, 2010, p. 564.

Recebido em 30 de abril de 2019

Aceito em 07 de maio de 2019